消化器外科専門医筆記試験問題（第22回より抜粋）

１　脾臓摘出術の**適応とならない**疾患はどれか.

a　遺伝性球状赤血球症
b　自己免疫性溶血性貧血
c　血栓性血小板減少性紫斑病
d　特発性血小板減少性紫斑病
e　C型肝炎による脾機能亢進症（インターフェロン導入目的）

正解：c

解説：a. ×　遺伝性球状赤血球症は先天性溶血性貧血のひとつであり，中等症ないし重症例で，持続的に貧血が認められる例，繰り返し溶血ないし無形成発作を来す例などの脾臓摘出術のよい適応であり，臨床効果は良好である.

b. ×　自己免疫性溶血性貧血は後天性溶血性貧血のひとつであり，特に温式 IgG 抗体による場合でステロイド無効例や継続不能例に対して脾臓摘出術が行われる.

c. ○ 血栓性血小板減少性紫斑病は肺を除く細小動脈が血小板血栓で閉塞することによって血小板減少症，溶血性貧血，腎機能障害，発熱，動揺性精神神経症状がみられる疾患で，血漿交換療法，抗血小板療法やステロイド療法が行われるが，脾臓摘出術は適応とならない.

d. ×　特発性血小板減少性紫斑病は血小板膜糖蛋白に対する自己抗体の発現により主に脾における血小板の破壊が亢進し，血小板減少をきたす自己免疫性疾患であり，ステロイド無効例や継続不能例に対して脾臓摘出術が行われる.

e. ×　C型肝炎による血小板数減少のためにインターフェロンの導入が困難な症例に対して，血小板数増加を目的として脾臓摘出術が行われることがある.

２　StageⅣ大腸癌の治療方針について**誤っている**のはどれか.

a　切除可能な肝転移は，原発巣と同時切除に限らず異時切除も行われる.
b　肝転移巣の切除後の術後補助化学療法は標準治療である.
c　原発巣周囲に限局した腹膜播種は，原則として完全切除が行われる.
d　遠隔転移巣が切除不能で原発巣による症状がなければ全身化学療法を行う.
e　切除可能な肺転移巣は，一般的に異時切除が行われる.

正解：b

解説：a. ○　肝転移が切除可能であれば，原発巣切除のうえ肝転移巣切除を考慮する．この際，同時切除も行われるが，肝切除の難度や患者の全身状態によっては異時切除も行われる.

b. ×　肝転移巣の切除後は，再発高危険群であり化学療法が行われることが多いが，治療効果は確認されておらず，標準治療ではない.

c. ○　原発巣周囲に限局した腹膜播種（P1)は，完全切除が望ましい.

d. ○　遠隔転移巣が切除不能な場合は，原発巣による症状がなければ化学療法や放射線療法などを行う.

e. ○　切除可能な肺転移では，原発巣切除後の異時切除が一般的である.

３　胃切除後のダンピング症候群について**誤っている**のはどれか.

a　発症にGLP-1（glucagons-like peptide-1）の関与が指摘されている.

b　小児のNissen fundplication後にも認められる.

c　食後30分は水分摂取を控えるように指導する.

d　脂肪を控えて炭水化物の多い食事をするように指導する.

e　難治例に対してOctreotide投与の有効性が報告されている.

正解：d

解説：早期ダンピングは，高張糖液の急速な小腸への流入により小腸内が高浸透圧となり，血管内から腸管内へ水分が移動その結果循環血漿量が減少して症状が起きるとする“hyperosmolarload theory”が広く支持されてきた．また，セロトニン，ブラジキニン，glucagons-like peptide-1（GLP-1）などの消化管ホルモンが関与して多彩な症状が現れると考えられている．後期ダンピングは，食後の急峻高血糖に反応してインスリンおよびGLP-1が過剰に分泌されるために出現する反応性低血糖症状である．GLP-1は，主に小腸のL細胞で産生されるインクレチンのひとつであり，インスリンの分泌亢進，グルカゴンの分泌抑制，消化管の運動抑制作用などをしめす．胃切除後や食道切除術後に経口的な糖負荷を行うとGLP-1分泌が亢進することが示されている．ダンピングは胃切除後以外でも，小児のNissen fundplicationや肥満に対するバイパス術後などにも認められる．治療は食事指導が主体である．少量ずつの分割食を勧める，食後30分は飲水を控える，消化の早い炭水化物は急峻高血糖をきたしやすいので控えるなどである．難治例にはソマトスタチンアナログであるOctreotideの投与が有効との報告が多く認められる．

４　食道アカラシアの治療において**行わない**のはどれか.

a　ボツリヌス毒素注入

b　Heller筋層切開

c　Dor噴門形成

d　迷走神経幹切離

e　バルーン拡張術

正解：d

解説：食道アカラシアの治療において薬物療法，ボツリヌス毒素注入，バルーン拡張術が行われる．手術はHeller筋層切開とDor噴門形成を組み合わせて行う．迷走神経幹切離は行わない．

a. ○　ボツリヌス毒素注入は欧米で行われている.

b. ○　Heller筋層切開

c. ○　Dor噴門形成

d. ×　迷走神経幹切離は行わない.

e. ○　保存的治療としてバルーン拡張術を行う.

５　食道癌の手術について正しいのはどれか.

a　胸管の合併切除では確実に胸管を剥離して胸管のみを結紮する.

b　頸部からの右反回神経周囲リンパ節郭清は背側を十分に郭清する.

c　胸部食道進行癌のSalvage手術では頸部郭清は必須である.
d　気管周囲の剥離では気管鞘を確実に切除する.
e　胃管の血流障害が危ぐされる場合には後縦隔経路が選択される.

正解：b
解説：a. ×　胸管は分枝があるので，胸管のみ結紮せずに周囲結合脂肪組織を含めて集束結紮する.
b. ○　右反回神経周囲リンパ節は背側に位置するので頸部からは背側を十分に郭清する．一方，左反回神経周囲リンパ節は腹側にある.
c. ×　Salvage 手術では気管の血流が危惧され，頸部リンパ節転移がない時には，頸部郭清を控えて血流の維持が大切である.
d. ×　気管周囲の剥離では気管鞘に含まれる細血管を温存するように剥離を進める.
e. ×　胃管の血流障害が危惧される場合には胸骨前経路が安全である．後縦隔経路で胃管の壊死，縫合不全は致命的となる.

6　腸閉塞症について正しいのはどれか.
a　絞扼性腸閉塞症の場合代謝性アルカローシスを示すことが多い.
b　小腸腸閉塞症に対する腹腔鏡下手術は少ない.
c　右側結腸癌腸閉塞症に対する緊急手術では腸管切除を伴わない回盲ストーマ作成による減圧術が最も広く行われている.
d　大腸癌腸閉塞症の緊急処置としてメタリックステント留置は欧米と比較して本邦で普及している.
e　開腹術後の癒着防止にヒアルロン酸およびメチルセルロースによる吸収性人工膜を使用する.

正解：e
解説：a. ×　絞扼性腸閉塞症の場合代謝性アシドーシスを示すことが多い.
b. ×　小腸腸閉塞症に対する腹腔鏡下手術は近年増加傾向にある.
c. ×　右側結腸癌腸閉塞症に対する緊急手術は一期的右側結腸切除術(回盲部切除ないしは結腸右半切除)＋再建術を行う方法が最も広く行われている.
d. ×　大腸癌腸閉塞症の緊急処置として大腸ステント(self-expandable metallic stent)は本邦と比較して欧米で普及している.
e. ○　開腹術後の癒着防止にヒアルロン酸およびメチルセルロースによる吸収性人工膜(セプラフィルム)を使用することによって手術を要する術後腸閉塞症の頻度は低減する.

7　胃切除後に胃排出亢進の原因となるのはどれか.
a　Cholecystokininの分泌亢進
b　幽門輪温存
c　迷走神経胃体部枝切離
d　全幹迷走神経切離
e　迷走神経幽門洞枝切離

正解：c
解説:a.× Cholecystokininの分泌で幽門洞収縮の減弱,幽門輪収縮亢進がみられ胃排出は遅延する.
b. × 幽門輪温存は胃排出を遅延させるために行う.
c. ○ 適応性弛緩の障害により胃の緊張度が高まり胃排出は亢進する.
d. × 胃排出遅延を来す.
e. × 幽門洞の蠕動運動が減弱し胃排出は遅延する.

８ **誤っている**組合せはどれか.
a Bismuth-Corlette 分類――――――肝門部胆管癌
b Strasberg 分類――――――術中胆管損傷
c Alonso-Lej 分類――――――原発性硬化性胆管炎
d 戸谷分類――――――先天性胆道拡張症
e 古味分類――――――膵・胆管合流異常

正解：c
解説：a. ○
b. ○
c. × Alonso-Lej分類は先天性胆道拡張症の分類である.
d. ○
e. ○

９ **誤っている**組合せはどれか.
a 自己免疫性膵炎――――――ステロイド投与
b 膵・胆管合流異常――――――胆道癌
c von Meyenburg complex――――――前癌病変
d 慢性膵炎――――――Frey 手術
e 胆嚢腺筋腫症――――――Rokitansky-Aschoff sinus

正解：c
解説：a. ○ 自己免疫性膵炎は，その発症に自己免疫機序の関与が疑われる膵炎である．診断基準に沿って膵癌や胆管癌などの腫瘍性病変との鑑別を行うことが必要であり，治療としてはステロイドの投与が有効である.
b. ○ 膵・胆管合流異常では胆道癌が多い.
c. × 肝内の迷入胆管の過誤腫で，組織学的には内部に胆汁を含む胆管上皮で縁取られた小嚢胞で，前癌病変ではない.
d. ○ Frey手術は膵管空腸側々吻合術に膵頭部の coring out をあわせた術式であり，慢性膵炎に対する手術である.
e. ○ 胆嚢腺筋症はRokitansky-Aschoff 洞が増生した病態をいう.

10　術中所見（**写真　1～5**）を示す．**誤っている**のはどれか．

a　**写真 1**――――――肝左葉の脱転を行っている．

b　**写真 2**――――――肝ハンギングテープを Grisson 鞘前後区域枝間に導いている．

c　**写真 3**――――――右肝静脈を切離している．

d　**写真 4**――――――右側から短肝静脈がほぼすべて処理されている．

e　**写真 5**――――――Pringle 法の準備をしている．

写真 1

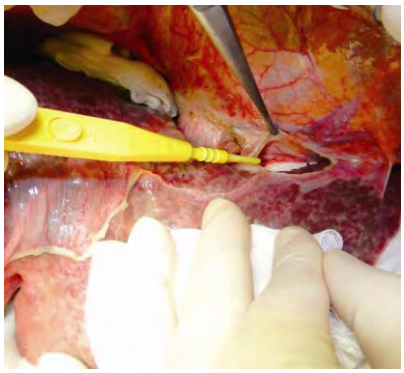

写真 2

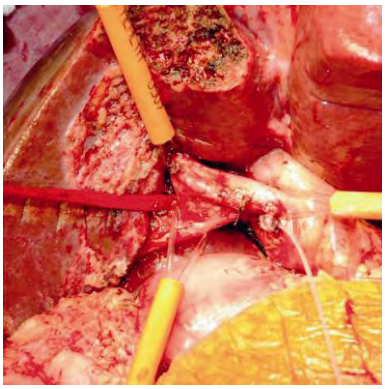

写真 3

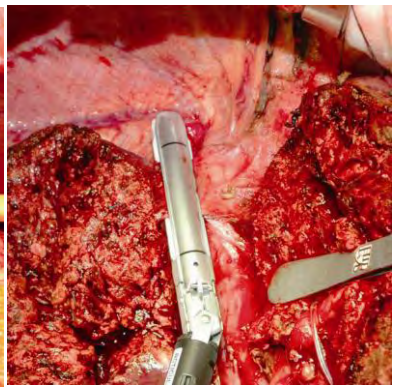

写真 4

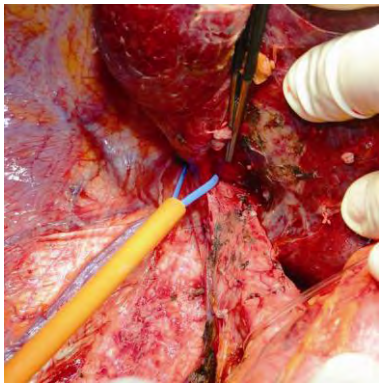

写真 5

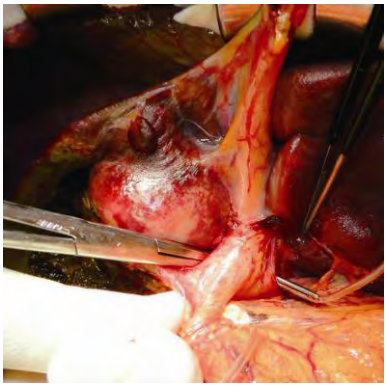

正解：e

解説：a．○　肝左葉脱転時の所見である．

b．○　肝ハンギングテープを右グリソン前後区域枝肝に導いたところである．

c．○　右肝静脈切離時の所見である．

d．○　右側から短肝静脈がほぼ全て処理されている．

e．×　小網の腹側（グリソン尾状葉枝より末梢側）でグリソン処理を行っている．

11　正しい組合せはどれか.

a　Crohn 病――――――乾酪性類上皮細胞肉芽腫
b　潰瘍性大腸炎――――――裂溝
c　腸結核――――――縦走潰瘍
d　大腸憩室――――――拇指圧痕像
e　Cowden 病――――――PTEN 遺伝子

正解：e
解説：a.×　Crohn 病の組織学的所見は非乾酪性肉芽腫である.
b.×　潰瘍性大腸炎には裂溝はみられない.
c.×　腸結核の潰瘍性病変は輪状や帯状を示す.
d.×　拇指圧痕像は虚血性大腸炎に特徴的な所見で，憩室症では見られない.
e.○　Cowden 病の原因遺伝子として PTEN（10q23）が考えられている.

12　誤っている組合せはどれか.

a　萎縮性胃炎――――――前庭部から胃体部に向けて進展する.
b　分化型胃癌の発生母地――――――腸上皮化生性胃粘膜
c　吻合部胃癌――――――BillrothⅡ法術後に多い.
d　4 型胃癌――――――Gastritis cystica polyposa
e　Epstein-Barr virus 感染――――――噴門部胃癌に多い.

正解：d
解説：a. ○　萎縮性胃炎は前庭部から胃体部に向けて進行する.
b. ○　分化型腺癌の発生母地として腸上皮化生性胃粘膜は有名.
c. ○　吻合部胃癌 はとくにBillroth II法術後に多い.
d. ×　4型胃癌ではlinitis plasticaが有名で gastric cyustica popyposaはBillroth II法術後吻合部の癌の発生母地として有名.
e. ○　Epstein-Barr virus 感染（EBV 感染）は噴門部胃癌の 10%程度に見られると報告される.

13　周術期感染について正しいのはどれか.

(1) 手術野の除毛が必要な際は手術用クリッパーを使い手術前日までに行う.
(2) 手術創分類において，異常な汚染のない消化器外科手術はClassⅢに分類される.
(3) 偽膜性腸炎の起因菌はMRSA である.
(4) βラクタム薬は，一回投与量を増やすより投与回数を増やすことで効果増強が期待できる.
(5) ニューキノロン系抗菌薬は，βラクタム系抗菌薬と交差耐性がない.

a (1)(2)　b (1)(5)　c (2)(3)　d (3)(4)　e (4)(5)

正解：e
解説：(1)× 除毛が必要な際は，手術用クリッパー（surgical clipper)を使い手術直前に行う.
(2)×手術創分類において，異常な汚染のない消化器外科手術はClass II (Clean-Contaminated)に分類

される.
(3)× 偽膜性腸炎の起因菌はClostridium difficileである.
(4)○ βラクタム薬は，治療目標とする細菌の最小発育阻止濃度（MIC）よりも血中濃度が高い時間帯が長い方が治療効果が高くなる薬剤である.
(5)○ ニューキノロン系抗生剤は，βラクタム系抗生剤と交差耐性がない.

14　60歳の女性. 高アミラーゼ血症を指摘され，精査の結果，**写真6～9**のような病変が発見された.
正しいのはどれか.（ただし，**写真7**と**写真9**は膵尾部膵管内所見である.）
(1) 膵体尾部切除術の適応である.
(2) 分枝膵管には発生しない.
(3) 蜂巣状変化を認めることが多い.
(4) 高齢女性に発生頻度が高い.
(5) 約20～30%に他臓器癌の合併を認める.
a (1) (2)　b (1) (5)　c (2) (3)　d (3) (4)　e (4) (5)

写真6

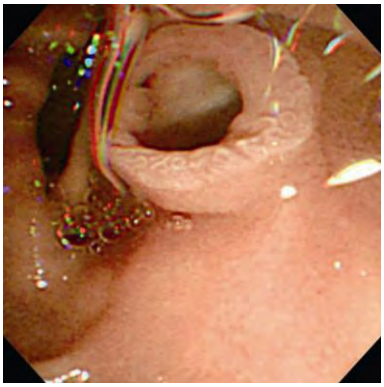

写真7

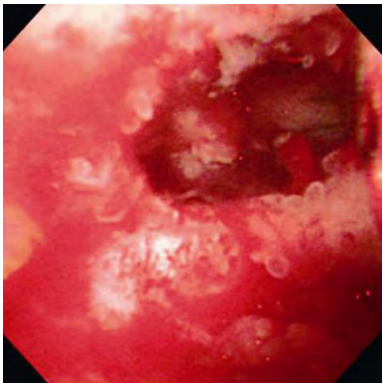

写真8

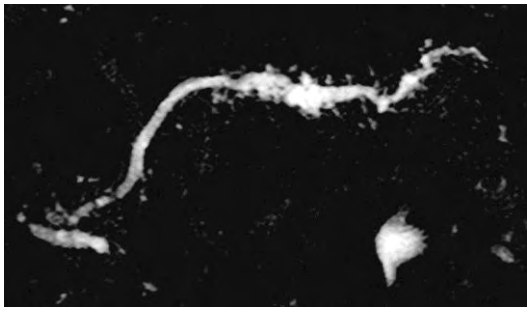

写真9

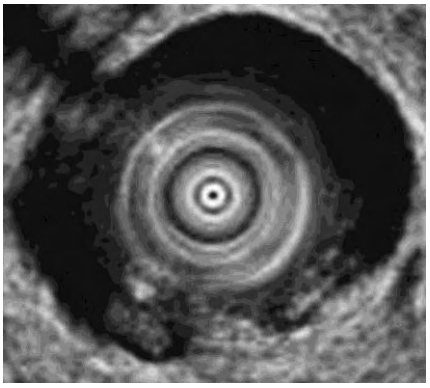

正解：b
解説：(1)○
(2)×　主膵管型，分枝型にわかれる．
(3)×
(4)×　高齢男性に多い．
(5)○

15　70 歳の男性の注腸造影像（**写真 10**）を示す．正しいのはどれか．
(1) 左側型が多い．
(2) 高繊維食摂取が原因である．
(3) 真性憩室である．
(4) 憩室炎の頻度は 10%以下である．
(5) 瘻孔はＳ状結腸膀胱瘻が多い．
a (1) (2)　b (1) (5)　c (2) (3)　d (3) (4)　e (4) (5)

写真 10

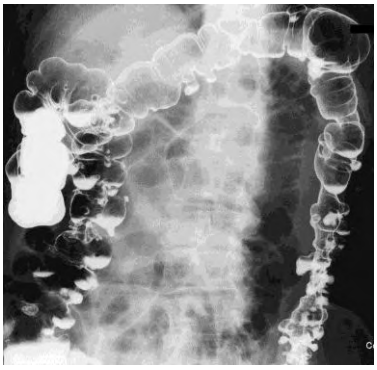

正解：e
解説：両側型結腸憩室症である．20年前は注腸検査の6%にみられる程度であったが，食生活の欧米化と人口の高齢化により急速に増加し，最近では15%（欧米では20-40%）に認められる．
(1)×発生部位は日本では右側大腸型が多く（右側型73%，左側型13%，両側型 14%），欧米では90%が左側型である．
(2)×低繊維（低残渣）食摂取によって便量が減少し固くなり，便移送のため結腸運動が亢進し腸管内圧が上昇することと加齢による腸壁の脆弱化が主な原因である．
(3)×結腸憩室は圧出性の仮性憩室で筋層は欠如している．
(4)○合併症（憩室炎，憩室出血）なしが90%以上を占め（欧米では60%），うち6割が無症状で4割が結腸の異常運動に基づく腹痛，腹部膨満感・不快感，便通異常（日本では下痢，欧米では便秘が多い）など過敏性大腸症候群と類似の不定愁訴である．憩室炎の頻度は憩室の4%（欧米では20%）程度である．憩室出血の頻度は憩室の約2%（欧米では20%）である．
(5)○憩室炎に由来する瘻孔はＳ状結腸膀胱瘻が最も多く，逆に腸膀胱瘻の過半数はＳ状結腸憩室炎が原因である．

16　腹部造影エックス線CT像（**写真11**）およびMRCP（**写真12**）を示す．この原発性膵疾患の病理所見として考えられるのはどれか．

(1) 卵巣様間質
(2) 索状構造
(3) ロゼット形成
(4) 異型腺管
(5) 粘液結節

a (1)(2)　b (1)(5)　c (2)(3)　d (3)(4)　e (4)(5)

写真11

写真12

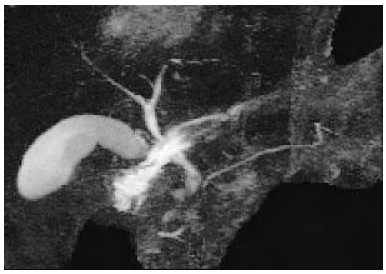

正解：c

解説：非機能性膵神経内分泌腫瘍についての設問である．

(1) ×　卵巣様間質は膵粘液性嚢胞腫瘍（MCN）でみられる．
(2) ○　膵神経内分泌腫瘍では，腫瘍細胞は毛細血管に接して索状，リボン状，敷石状に増殖する．
(3) ○　膵神経内分泌腫瘍では，ロゼットあるいは偽ロゼットの形成をみることがある．
(4) ×　異型腺管は浸潤性膵管癌など外分泌系腫瘍でみられる．
(5) ×　粘液結節は粘液癌などでみられる．

17　ヒトがんにおいて失活変異のみられる癌抑制遺伝子はどれか．

(1) *ERBB2*
(2) *APC*
(3) *p53*
(4) *KRAS*
(5) *KIT*

a (1)(2)　b (1)(5)　c (2)(3)　d (3)(4)　e (4)(5)

正解：c

解説：(1)×　*ERBB2*は増殖因子受容体で，胃癌，乳癌，卵巣癌，肺癌にみられるがん遺伝子である．
(2)○　*APC*はWntシグナル伝達をつかさどるがん抑制遺伝子で，大腸癌，胃癌，膵癌にみられる．
(3)○　*p53*は転写，細胞周期，アポトーシス制御をつかさどる癌抑制遺伝子で，がん全体の50%以上に

存在する.
(4)× *KRAS*はGTP結合蛋白質をつかさどるがん遺伝子で，膵癌，肺癌，大腸癌などにみられる.
(5)× *KIT*は幹細胞増殖因子受容体で，GIST にみられるがん遺伝子である.

18 小腸腫瘍のなかで回腸に多いのはどれか.
(1) GIST
(2) 平滑筋肉腫
(3) 小腸癌
(4) 悪性リンパ腫
(5) カルチノイド
a (1)(2)　b (1)(5)　c (2)(3)　d (3)(4)　e (4)(5)

正解：e
解説：(1)× GISTは空腸に多い
(2)× 平滑筋肉腫は空腸に多い
(3)× 小腸癌は空腸に多い.
(4)○ 悪性リンパ腫は回腸に多い.
(5)○ カルチノイドは回腸に多い.

19 PET について正しいのはどれか.
(1) ^{18}F-FDG はヘキソキナーゼによりリン酸化される.
(2) ^{18}F-FDG の半減期は約 2 分である.
(3) 早期胃癌症例は保険適応である.
(4) 褐色脂肪組織に生理的集積を示す.
(5) 検査時の血糖値は 150mg/dl 未満が望ましい.
a (1)(2)(3)　b (1)(2)(5)　c (1)(4)(5)　d (2)(3)(4)　e (3)(4)(5)

正解：c
解説：(1)○ 多くの悪性腫瘍ではグルコーストランスポーター活性およびヘキソキナーゼ活性が亢進しており，また脱リン酸化酵素活性が極めて低いためFDGはリン酸化されやすい．FDGがリン酸化されると代謝が止まり細胞内に蓄積するため，高集積を示す.
(2)× 半減期が110分あるため，体制を整備すれば配送による薬剤供給が可能である.
(3)× 平成22年4月の診療報酬改定において，すべての悪性腫瘍（早期胃癌を除く）の病期診断，再発・転移診断へと適用拡大が行われた.
(4)○ 生理的集積の見られる代表的な臓器として，脳，扁桃，筋肉，心臓，胃，肝臓，大腸，腎，尿管，膀胱，褐色脂肪組織などがあり，転移や播種と見誤らないように注意する必要がある.
(5)○ 高血糖下では腫瘍への集積が低下してコントラストの悪い画像となる.

20　がん細胞について正しいのはどれか.
(1) 自律性増殖能を有している.
(2) 接触阻止現象がみられる.
(3) 足場依存性の増殖を示す.
(4) 社会性の喪失がみられる.
(5) 無限増殖能を獲得している.
a (1) (2) (3)　b (1) (2) (5)　c (1) (4) (5)　d (2) (3) (4)　e (3) (4) (5)

正解：c
解説：(1) ○ がん細胞は，がん化や過剰増殖をもたらした原因が除かれた後でも，自立的に増殖を持続することができる.
(2) × がん細胞は，正常細胞で認められる接触阻止現象がなくなる.
(3) × がん細胞は足場（細胞外基質）への接着がなくとも増殖・生存することが可能である.
(4) ○ がん細胞は，細胞間接着分子が不活性化し接着能が低下している．ギャップジャンクションの異常により細胞間コミュニケーションが失われている.
(5) ○ がん細胞では，テロメラーゼが恒常的に活性化しており，無限の分裂能を獲得している.

21　肝左葉切除時の手術所見（**写真 13**）および切除標本（**写真 14**）を示す．**誤っている**のはどれか.
(1) 日本住血吸虫症が発生要因となる.
(2) 過去の外科手術に基づいて発症するものが大半を占める.
(3) アジア人には比較的好発するといわれている.
(4) 胆管狭窄が存在し，肝萎縮を伴う場合は手術療法を考慮する.
(5) 胆道癌発症のリスクは健常人と有意差はない.
a (1) (2) (3)　b (1) (2) (5)　c (1) (4) (5)　d (2) (3) (4)　e (3) (4) (5)

写真 13

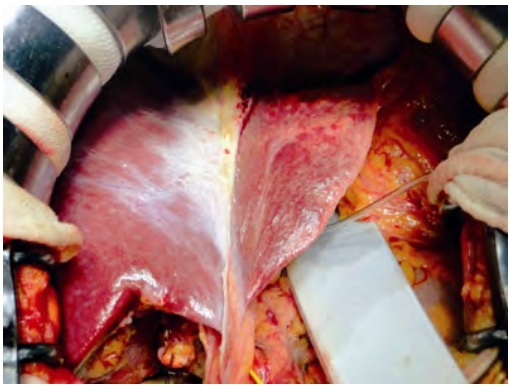

写真 14

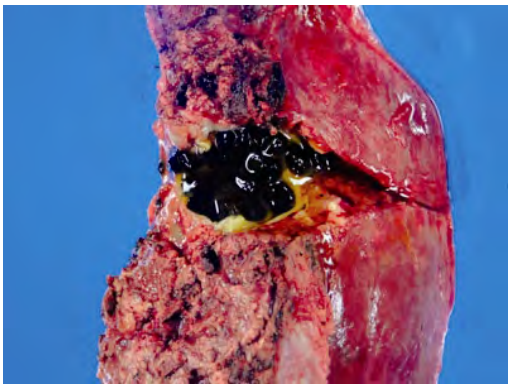

正解：b
解説：外側区域の著明な萎縮を認め，切除標本には胆道に結石が多発しており，左葉中心の肝内結石症である.

(1)× 発生要因とはならない.
(2)× 原因により一次性（原発性）および二次性（各種胆道再建術後の胆道狭窄に基づく）に分けられる．一次性が多い.
(3)○ アジア人に高率に発症することが知られている.
(4)○
(5)× 有意に胆道癌の発症の危険が高いことが報告されており，無症状で経過観察する際にも慎重な注意が必要である.

22　空腸または結腸による食道再建で正しいのはどれか.
(1) 有茎空腸再建と有茎結腸再建では後者の方が挙上性に優れている.
(2) 結腸再建では血流と長さが確保できれば逆蠕動でも良い.
(3) 頸部食道切除後の遊離空腸再建では，吻合部に緊張がかからないようにたるませる.
(4) 胃管再建に比べ，空腸，結腸再建では再建腸管壊死の率が高い.
(5) 再建腸管の血管吻合では動脈吻合よりも動静脈両方の吻合が血行改善率が高い.
a (1)(2)(3)　b (1)(2)(5)　c (1)(4)(5)　d (2)(3)(4)　e (3)(4)(5)

正解：c
解説：(1) ○　腸管の挙上性は血管長で決定される．有茎空腸再建で使用するTreiz から約60cm の範囲は腸間膜の血管のvariation も多く，また結腸に比し血管arcade も小さく多くの円弧を形成しているので血管を切離しても直線的に伸ばしにくい．一方，結腸は比較的腸管もストレートで血管も大きな弧を描いているので直線的に伸ばして挙上しやすい.
(2) ×　逆蠕動に再建すると，食物の貯留・停滞が起こり，蠕動の際に逆流して，時には誤嚥性肺炎を発症することもある．従って可能な限り順蠕動に再建するのがQOL の面では重要である.
(3) ×　頸部食道切除後の遊離空腸再建では，移植空腸をたるませて再建すると食物が空腸内に停滞して流れが悪くなるため，できるだけ蛇行や折れ曲がりは極力避け，少し緊張をもつくらいに伸ばして吻合をするのがコツである．実際移植空腸は血管吻合を終えて血流が再開すると，蠕動を始め，著明に伸展を示す．従って血管吻合後に腸管の長さを確認し，やや緊張をもって直線的に再建するのが重要である.
(4) ○　報告によれば胃による再建の約10 倍のグラフト壊死の可能性がある.
(5) ○　腸管血流にとっては十分な動脈血流と同等に良好な静脈還流が重要である．報告ではsuperdrainage のみでは19% のみの血流改善だが，supercharge＋superdrainage を施行すると43%の著明な血流改善が得られる．以上より血流改善目的では動静脈両方の吻合が推奨される.

23　大腸癌の分子標的治療について正しいのはどれか.
(1) Cetuximab はキメラ型抗EGFR モノクローナル抗体である.
(2) Cetuximab は*KRAS* 遺伝子変異型に効果がある.
(3) Panitumumab と Bevacizumab の併用は有意に予後を延長する.
(4) Bevacizumab は一次治療から適応がある.
(5) Panitumumab の有害事象として皮膚障害がある.
a (1)(2)(3)　b (1)(2)(5)　c (1)(4)(5)　d (2)(3)(4)　e (3)(4)(5)

正解：c
解説：(1)○　正しい.
(2) ×　Cetuximabは*KRAS*遺伝子野生型に効果がある.
(3) ×　併用による効果増強の報告はない．併用により予後が短縮することが報告されている.
(4) ○　正しい.大腸癌治療ガイドライン2010年版より1st lineから推奨されている.
(5) ○　正しい．Cetuximab<Panitumumabで皮膚障害が報告されている.

24　42歳の男性．交通事故に遭遇し救急搬送されてきた.
来院時血圧110/85mmHg，脈拍95回/分，呼吸数20回/分，体温36.7℃，意識障害なし.
腹部CT像（**写真15，16**）を示す.
誤っているのはどれか.
(1) 肝損傷の程度はⅢbである.
(2) 腹腔内出血を疑う.
(3) 副腎損傷を認める.
(4) 緊急開腹術の適応である.
(5) 胆管損傷を合併している可能性が高い.
a (1) (2) (3)　b (1) (2) (5)　c (1) (4) (5)　d (2) (3) (4)　e (3) (4) (5)

写真15

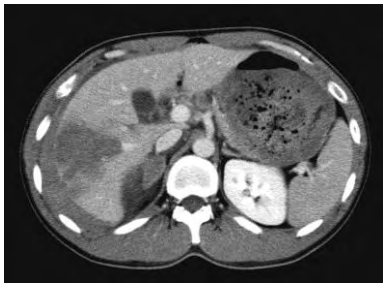

写真16

正解：c
解説：(1)×　CT上肝右葉に広範な実質内出血を認めるが損傷の深さはわずかである．肝周囲に出血を認めるため，わずかな実質損傷3cm以下であるためⅡ型の損傷となる.
(2)○　腹腔内出血を疑う.
(3)○　右副腎損傷を認める.
(4)×　腹腔内にFree airは認められず，vital signが落ち着いていることより緊急開腹術の適応とはならず，IVR（動脈塞栓術）の適応である.
(5)×　肝右葉のⅠ型あるいはⅡ型の損傷ではグリソン鞘に損傷が及ぶことは少なく，したがって胆管損傷を合併している可能性は低い.

25　55 歳の男性．生来健康であったが，約 6 か月前から尿の混濁があった．1 か月前から排尿痛，気尿を伴うようになり来院した．膀胱鏡にて膀胱頂部に発赤と気泡を認めた．下痢，体重減少はない．

入院時検査所見：赤血球数 399 万／μ l，Hb 11.8g/dl，白血球数 13,300／μ l，肝機能正常，BUN 15mg/dl，

クレアチニン 0.72mg/dl，総蛋白 7.3g/dl，アルブミン 3.9g/dl，CRP 2.20mg/dl，CEA 2.7ng/ml，

尿所見：蛋白±，糖－，沈渣：赤血球　5～9/1 視野，白血球 50～99/1　視野，細菌　3＋/1　視野．注腸造影像（**写真 17**）および骨盤 MRI（**写真 18**）を示す．

正しいのはどれか．

(1) 術後再発は高率である．
(2) 癌化することは少ない．
(3) 全大腸の検査が必要である．
(4) 抗 TNF-α抗体が有効である．
(5) 若年者に多い．

a (1) (2)　b (1) (5)　c (2) (3)　d (3) (4)　e (4) (5)

写真 17

写真 18

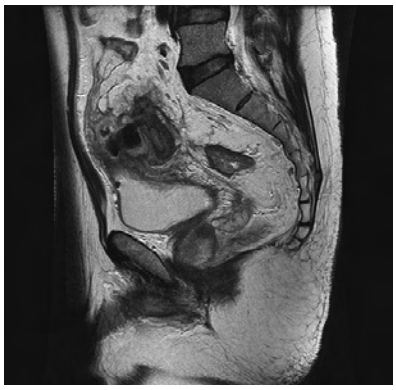

正解：c

解説：注腸造影では憩室が描出されており，縦走潰瘍，敷石状外観が見られないことから，大腸憩室炎により結腸-膀胱瘻を形成したものと考えられる．大腸憩室症は，高齢者ほど高頻度で，癌化はない．また，術式決定のために全大腸の検査は必要である．（消化器病診療．消化器病診療編集委員会．日本消化器病学会．2004．p130-131）

26　40 歳の女性．約 1 年前から時々，嚥下時の違和感を自覚していた．最近になり，嚥下障害と胸焼け感が増強し来院した．血液検査所見では異常を認めない．上部消化管内視鏡像および上部消化管造影像（**写真 19，20**）を示す．

考えられる疾患はどれか．

a　Zenker 憩室
b　横隔膜上憩室

c　胃憩室
d　滑脱型食道裂孔ヘルニア
e　傍食道型食道裂孔ヘルニア

写真 19

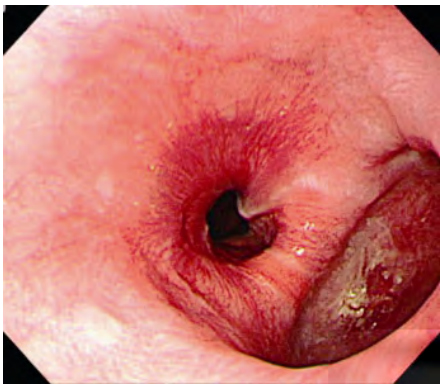

写真 20

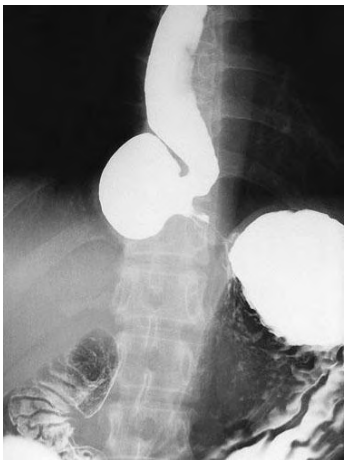

正解：b
解説：a. ×　Zenker憩室は咽頭食道憩室であり，部位が異なる.
b. ○　横隔膜上憩室
c. ×　胃憩室はFornixに出来やすいが造影の部位とは異なる.
d. ×　滑脱型食道裂孔ヘルニアの所見は認めない.
e. ×　傍食道裂孔ヘルニアの所見は認めない.

27　62 歳の男性．背部痛を主訴に近医受診．椎骨 MRI，骨シンチグラフィ，PET-CT にて多発骨病変を指摘され，上部消化管内視鏡検査で胃に腫瘍性病変を指摘された．同時に施行された生検で adenocarcinoma，tub1 と診断され，当院紹介となった．既往歴，家族歴に特記すべきことなく，身体所見に異常を認めない．

血液検査所見では軽度の貧血を認め，アルブミン 4.2g/dl，ALP 458 単位，LDH 260 単位，CEA 3.2ng/ml，CA19-9 28.5 単位であった．MRI（**写真 21**），骨シンチグラフィ（**写真 22**），PET-CT（**写真 23**）および上部消化管内視鏡像（**写真 24，25**）を示す．下部内視鏡像や胸腹部造影 CT では，その他の部位に異常所見を認めない．

続いて行う処置として適切なのはどれか．

(1) 骨生検
(2) 胃内視鏡的治療
(3) 胃癌化学療法
(4) 胃切除術＋リンパ節隔清
(5) 超音波内視鏡検査

a (1) (2)　b (1) (5)　c (2) (3)　d (3) (4)　e (4) (5)

写真 21

写真 22

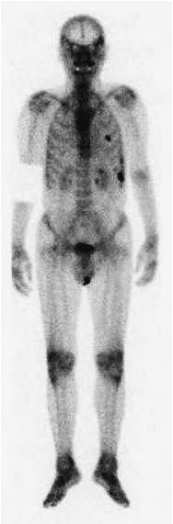

写真 23

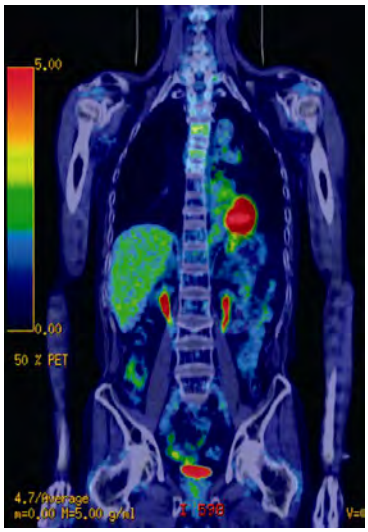

写真 24

写真 25

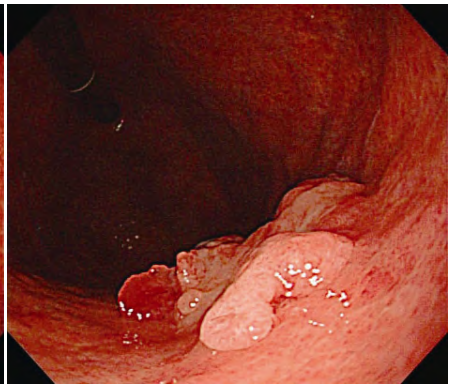

正解：b

解説：本例は近医にて胃癌骨転移と診断され，化学療法の依頼で紹介された実例である．多発骨所見と胃癌の存在は，高頻度ではないが胃癌骨転移として矛盾せず，抗がん剤化学療法の適応と考えるのが一般的である．しかし，専門医であるならば，紹介医の診断に対し，常に，すべての所見を再度吟味し，診断および治療について自らの意見と比較・確認する姿勢を忘れてはならない．本例の場合，胃内視鏡所見ではm病変が強く示唆され，果たして転移する胃癌であろうか，と専門医には気づいていただきたい．まず，深達度診断として超音波胃内視鏡検査を実施し，侵襲的であるが骨生検を検討していただきたい．診断を不必要に重ねてはならないが，抗がん剤投与の決定あるいは胃切除の決定は安易なものであってはならない．患者の今後の人生を大きく左右する一大事であるからである．専門医としての疑問

は，積極的に解決する姿勢を持っていただきたい．
本例は，超音波胃内視鏡検査で深達度 sm が疑われた．多発骨所見は，放射線診断医より造血骨髄でも矛盾しないとの診断であり，2 度の CT ガイド下生検では悪性所見は指摘されず，hyperplastic marrow の診断であった．Cancer board で議論の末，早期胃癌，骨転移なしの診断のもと幽門側胃切除術，D2 リンパ節隔清を施行し，骨病変は経過観察とした．病理結果は胃癌，m，n0 であり，2 年が経過した現在，骨病変は不変一部改善で，フォロー継続中である．

28 20 歳の男性．便潜血陽性にて来院された．血液生化学検査にて白血球 7,500，Hb 12.6g/dl，総蛋白 6.2g/dl，アルブミン 3.2g/dl，総ビリルビン 0.9mg/dl，AST 14 単位，ALT 18 単位，BUN 12mg/dl，クレアチニン 1.0mg/dl であった．大腸内視鏡検査では大腸全域にポリープが散在しており，手術を行った．手術時の切除標本の一部（**写真 26**）および組織像（HE 染色）（**写真 27**）を示す．

誤っているのはどれか．

(1) 常染色体優性遺伝である．
(2) 癌化率はほぼ 100%である．
(3) 骨腫を合併することが多い．
(4) 原因遺伝子は P53 遺伝子異常である．
(5) 口唇や皮膚に色素沈着がみられることが多い．

a (1) (2)　b (1) (5)　c (2) (3)　d (3) (4)　e (4) (5)

写真 26

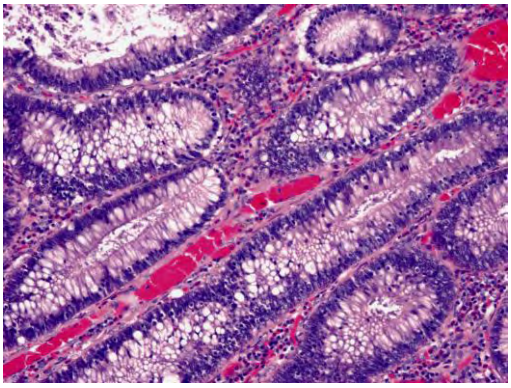

写真 27

正解：e
解説：家族性大腸腺腫症の疾患である．
(1)○ 常染色体優性遺伝である．
(2)○ 成人をむかえた頃から癌化しやすくなり，放置すれば40-50歳で癌化率は100%に近い．
(3)○ 顎骨内に骨腫が多発しやすい．
(4)× 原因遺伝子はAPC遺伝子変異が多い．
(5)× 口唇や皮膚に色素沈着をおこすことは少ない．

29　68 歳の男性．1 か月前から食欲不振と体重減少を認め来院した．

上部消化管内視鏡像（**写真 28**），上部消化管造影像（**写真 29**）および腹部 CT 像（**写真 30，31**）を示す．

血液生化学検査:Hb 10.5g/dl，血小板17.9万，総蛋白5.8g/dl，アルブミン3.0g/dl，CEA 5.4ng/ml．

正しいのはどれか．

(1) 組織学的に間質に線維化を伴うことが特徴である．
(2) 腹膜播種転移をきたしやすい．
(3) 審査腹腔鏡はステージングに有用である．
(4) S-1+docetaxel は標準治療のひとつである．
(5) 化学療法が著効した後の切除は予後を改善することが示されている．

a (1) (2) (3)　b (1) (2) (5)　c (1) (4) (5)　d (2) (3) (4)　e (3) (4) (5)

写真 28

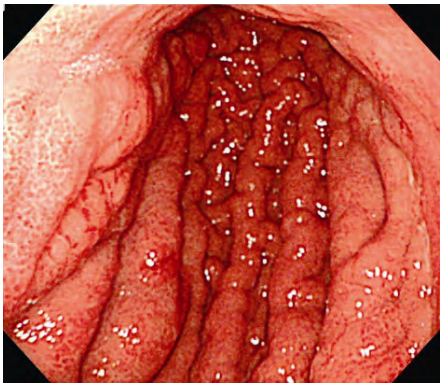

写真 29

写真 30

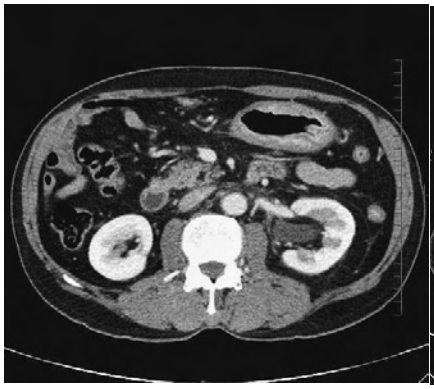

写真 31

正解：a

解説：内視鏡および上部消化管造影はスキルス胃癌を示唆する．CTでは両側の水腎症と膀胱直腸窩に軟部陰影の増強を認め，腹膜播種が疑われる．

(1)○
(2)○
(3)○
(4)× 現在の標準治療はS-1+CDDPでありS-1+docetaxelの有用性は証明されていない.
(5)× 化学療法後の切除による予後改善効果は証明されていない.

30 67歳の女性. 肝転移を有する膵癌に対してGemcitabineを用いた化学療法を施行. 1か月前から食欲低下と上腹部痛, 背部痛が出現. 化学療法を中止し, NSAIDsを投与したが疼痛コントロールが不良で, 次第に疼痛が増強. さらに左側腹部にびりびりとしたしびれを伴うようになった. 現在少量の水分のみ摂取可能. 腹部は軟らかく, 上腹部に軽度の圧痛を伴う手拳大の腫瘤を触知した.

血液検査所見：赤血球357万, Hb 10.6g/dl, 白血球6,770, 総ビリルビン0.6mg/dl, AST 20単位, ALT 25単位, 血清アミラーゼ45単位, 尿素窒素40mg/dl, クレアチニン3.2mg/dl, CRP 1.5mg/dl, CEA 3,570ng/ml, CA19-9 24,110単位.

腹部CT像（写真32）を示す.

正しいのはどれか.

(1) オピオイド製剤を開始する際に, NSAIDsを継続する.
(2) 腎機能低下例ではオピオイド製剤としてモルヒネが推奨される.
(3) 腹水が著明に増量した際は, 脱水を予防するために補液の増量を考慮する.
(4) 鎮痛補助薬はオピオイド製剤との併用においてのみ有効性が認められる.
(5) 神経ブロックの適応を考慮する.

a (1)(2)　b (1)(5)　c (2)(3)　d (3)(4)　e (4)(5)

写真32

正解：b

解説：(1)○　オピオイド製剤を開始する際に, 非ステロイド性解熱鎮痛薬は中止せず併用する.
(2)×　腎機能障害のある患者では, モルヒネの活性代謝産物（M-6-G)は蓄積し, 傾眠や呼吸抑制が生じやすくなるため, モルヒネの投与はできる限り避ける.
(3)×　生命予後が短いと予想され, 経口的な水分摂取が不良な終末期のがん患者において, 癌性腹水が増悪した際には, 腹水の増加を防止する目的で輸液を減量(1,000ml/日以下)することが推奨される.
(4)×　特にしびれを伴う神経障害性疼痛では, 鎮痛補助薬は非ステロイド性解熱鎮痛薬との併用でも効果を示す.
(5)○　神経ブロックによりオピオイドの全身投与量の減量が期待される.