専門医筆記試験出題問題（第８回より抜粋）

1　高齢者に見られる反復性多量下血について正しいのはどれか．

a　虚血性結腸炎
b　angiodysplasia
c　下行結腸の単発性憩室
d　直腸の metaplastic polyp
e　内痔核嵌頓

2　鼠径ヘルニアについて正しいのはどれか．

(1)　小児では鼠径管の形成術は必要としない．
(2)　Potts 法では外鼠径輪を切開しない．
(3)　McVay 法では iliopubic tract を用いて補強する．
(4)　内鼠径ヘルニアは内鼠径輪縫縮術（Marcy 法）の適応である．
(5)　残された末梢側のヘルニア嚢は全摘出が必要である．

a　(1), (2)　b　(1), (5)　c　(2), (3)
d　(3), (4)　e　(4), (5)

3　経腸栄養について正しいのはどれか．

(1)　半消化態栄養剤は脂肪乳剤の併用が必要である．
(2)　糖質としてデキストリンが添加されている．
(3)　成分栄養剤は味・香りの点で経口摂取は困難である．
(4)　成分栄養剤の方が半消化態栄養剤よりもチューブが閉塞しにくい．
(5)　手術翌日に経腸栄養剤を投与してもほとんど吸収されない．

a　(1), (2), (3)　b　(1), (2), (5)
c　(1), (4), (5)　d　(2), (3), (4)
e　(3), (4), (5)

4　60歳の男性．１か月前，胆嚢炎の診断を受け，抗菌薬の内服にて軽快した．７日前より右季肋部から心窩部の鈍痛が出現し，悪寒戦慄を伴う38°C～39°Cの高熱が続いた．腹部超音波検査にて，肝右葉に類円形の嚢状病変を認め，内部は低エコーを呈した．CT 検査（**写真１**）では病変はエックス線低吸収域として描出された．

入院時所見：白血球 18,900，血清総ビリルビン 4.1mg/dl（直接型3.5mg/dl），GOT 87単位，GPT 78単位，CRP 19.8mg/dl

Empiric therapy の抗菌薬として選択されるのはどれか．

(1)　Clindamycin（CLDM）
(2)　Minomycin（MINO）
(3)　Amikacin（AMK）
(4)　Carumonan（CRMN）
(5)　Latamoxef（LMOX）

a　(1), (2)　b　(1), (5)　c　(2), (3)
d　(3), (4)　e　(4), (5)

5　69歳の男性．２か月前から嚥下障害が出現し5kgの体重減少が見られた．

上部消化管造影像，CT 像（**写真２**）を示す．

まず選択すべき治療法はどれか．

a　右開胸胸部食道全摘術
b　内視鏡補助非開胸食道抜去術
c　食道内挿管術
d　バイパス手術
e　化学放射線療法

6　Barrett 食道について正しいのはどれか．

(1)　胃底腺型では，癌化の危険性が高い．
(2)　腸上皮化生が高頻度に見られる．
(3)　ルゴール不染帯として描出される．
(4)　高度異型上皮を有するものでは，逆流防止の手術を行う．
(5)　パピローマウイルスが関与する．

a　(1), (2)　b　(1), (5)　c　(2), (3)
d　(3), (4)　e　(4), (5)

7　食道切除術後の管理で正しいのはどれか．

(1)　過度な PEEP では，心拍出量は低下する．
(2)　術後不整脈発生頻度は，後縦隔経路再建術後に比べ，胸骨後経路再建術後で高い．
(3)　肺内シャントの増加による低酸素血症には，酸素投与が有効である．
(4)　酸素運搬量は吸入酸素濃度に比例する．
(5)　呼吸機能の変化は，一秒率低下より肺活量の低

下が著しい．

a (1), (2), (3)　b (1), (2), (5)
c (1), (4), (5)　d (2), (3), (4)
e (3), (4), (5)

8 胃切除後障害について正しいのはどれか．

a 胃切除後の骨代謝障害は骨軟化症が主である．
b 慢性輸入脚症候群の食事療法は，高脂肪・低蛋白・高カロリー食とする．
c 後期ダンピング症状は高血糖に基づくものである．
d ダンピング症候群は Billroth II 法より Billroth I 法での発生率が高い．
e ダンピング症候群にセロトニン拮抗薬の投与は有効でない．

9 正しい組合せはどれか．

a 先天性筋肥厚性幽門狭窄症—mushroom sign
b 胃平滑筋腫————————前庭部大彎
c 塩酸ピレンゼピン————抗ガストリン薬
d 慢性輸入脚症候群————無胆汁性嘔吐
e 悪性貧血————————低ガストリン血症

10 消化性潰瘍について正しいのはどれか．

(1) 胃潰瘍の再発は治癒後1年以降に多い．
(2) 胃角部の線状潰瘍では嚢状胃を来すことが多い．
(3) 胃排出能の低下はプロトンポンプ阻害薬抵抗性消化性潰瘍の一因である．
(4) Dieulafoy 潰瘍は静脈瘤の破綻に由来する．
(5) 出血性の胃潰瘍は胃体部より幽門前庭部に多い．

a (1), (2)　b (1), (5)　c (2), (3)
d (3), (4)　e (4), (5)

11 正しいのはどれか．

(1) 胃原発の悪性リンパ腫は非 Hodgkin, B 細胞性が多い．
(2) 胃ポリープは主として胃粘膜上皮の過形成による．
(3) 胃平滑筋肉腫ではリンパ節転移の頻度はほぼ20%である．
(4) 選択的迷走神経切離術では肝枝は温存されない．
(5) 胃は元来リンパ組織の存在しない臓器とされる．

a (1), (2), (3)　b (1), (2), (5)
c (1), (4), (5)　d (2), (3), (4)
e (3), (4), (5)

12 66歳の女性．胃癌のため幽門側胃切除術を施行．図（**写真 3a**）の術後経過で，術後第4日目より水分開始，第5日目より流動食，第8日目より全粥を摂取していた．第12日目の術後消化管造影所見（**写真 3b**）を示す．

次に行うべきことはどれか．

a 食事はこのままでよい．
b 開腹手術を考慮する．
c 完全静脈栄養を行う．
d 内視鏡検査を行う．
e 第Ⅷ因子の測定を行う．

13 35歳の女性．数回の下血の既往があり，その度にいろいろな施設に入院し，上部消化管造影，胃内視鏡，注腸造影，大腸内視鏡などの検査を受けたが，原因が判らないまま自然に止血し退院となっていた．今回再び下血を認め，小腸造影にて**写真 4a** のごとき所見を得た．血管造影にて**写真 4b** の所見を得た．

最も疑われる疾患はどれか．

a 血管形成異常
b Meckel 憩室
c 平滑筋肉腫
d 脂肪腫
e 悪性リンパ腫

14 64歳の女性．大腸癌検診にて2日とも便潜血反応が陽性であった．精検として大腸内視鏡検査を施行したところ，S 状結腸に Is 型の病変がみられ，これを切除した．病理組織学検査で粘膜下浸潤陽性(sm)と診断された．

追加腸切除の条件となるのはどれか．

(1) 癌浸潤が粘膜下の表層（上1/3）にとどまっている．
(2) 組織型が低分化腺癌である．
(3) 脈管内の癌浸潤がみられる．
(4) 切除断端から5mm の部位に粘膜内癌がみられ

る．

(5) 腺腫成分の混在がみられない．

a (1), (2)　b (1), (5)　c (2), (3)
d (3), (4)　e (4), (5)

15 大腸癌の治療について**不適切**なのはどれか．

(1) a_2の下部直腸（Rb）癌に対して閉鎖リンパ節郭清を施行した．

(2) 腹膜反転部直下の径30mmのmp癌に対して直腸切断術を施行した．

(3) a_2の肛門管（P）癌がある大腸腺腫症に大腸全摘・回腸嚢肛門吻合術を施行した．

(4) 結腸の径30mmのIIc＋IIa型sm癌に腹腔鏡補助下結腸切除術を施行した．

(5) 径10mmのIIc型m癌に内視鏡的粘膜切除術（EMR）を施行した．

a (1), (2)　b (1), (5)　c (2), (3)
d (3), (4)　e (4), (5)

16 70歳の女性．突然下腹部痛を訴え，その後血性の下痢を認め緊急入院．左下腹部の軽度の圧痛以外腹部所見はなし．血液検査では軽度の白血球増多，血沈亢進を認めるのみ．便培養で病原性細菌は認めなかった．禁食，輸液のみで下血も2日後には見られなくなったので経過観察を行った．

入院直後の注腸造影所見（**写真5**）を示す．

正しいのはどれか．

(1) 若年者にみられることはまれである．

(2) 頻度はまれだが，穿孔を起こして重篤な経過をとる例がある．

(3) 右側結腸にも左側結腸と同様の頻度でみられる．

(4) 動脈造影にて辺縁動脈より中枢の動脈閉塞がみられることが多い．

(5) 2～3週間の保存的治療で軽快するものが多い．

a (1), (2), (3)　b (1), (2), (5)
c (1), (4), (5)　d (2), (3), (4)
e (3), (4), (5)

17 食道・胃静脈瘤について正しいのはどれか．

(1) 猪瀬型肝性脳症の死因として静脈瘤出血が多い．

(2) 孤立性胃静脈瘤の好発部位は胃穹窿部である．

(3) Hassab術では脾摘を行う．

(4) 内視鏡的静脈瘤硬化療法は胃静脈瘤には禁忌である．

(5) 内視鏡的静脈瘤結紮術は腎不全を合併しやすい．

a (1), (2)　b (1), (5)　c (2), (3)
d (3), (4)　e (4), (5)

18 肝切除について正しいのはどれか．

(1) 左三区域切除では右肝静脈が切離面に露出される．

(2) 中央二区域切除は左葉内側域と右葉前区域を切除する術式である．

(3) 右二区域切除ではグリソン系脈管よりも肝静脈からの出血の危険がある．

(4) 右三区域切除では左肝静脈が切離面に露出される．

(5) アランチウス管の切除により右肝静脈の露出は容易になる．

a (1), (2), (3)　b (1), (2), (5)
c (1), (4), (5)　d (2), (3), (4)
e (3), (4), (5)

19 **誤っている**組合せはどれか．

a DuVal手術――――慢性膵炎
b Sentinel loop徴候――――急性膵炎
c トルブタマイド試験――――インスリノーマ
d セクレチン負荷試験――――Zollinger-Ellison症候群
e Puestow手術――――膵癌

20 52歳の女性．19年前胆嚢総胆管結石の診断のもとに胆嚢摘出術ならびにTチューブドレナージ術を受けた．突然に右季肋部に激痛が出現し，その後，発熱した．

経皮経肝的胆管造影像（**写真6**）を示す．

最も適切な治療法はどれか．

a 内視鏡的乳頭切開術
b 肝外側区域切除術
c 総胆管切開兼Tチューブドレナージ術
d 肝管空腸吻合術
e 経皮経肝的胆管鏡下切石術

写真１　（問４）

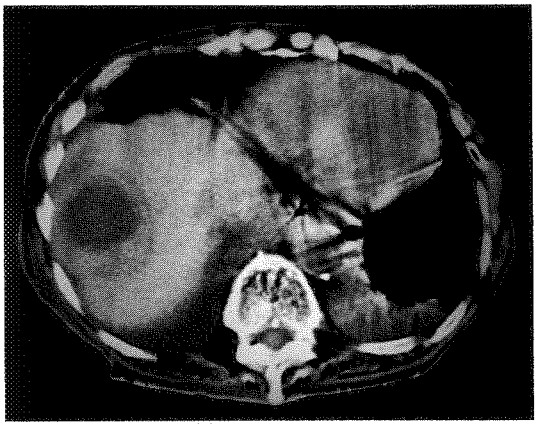

写真２　（問５）

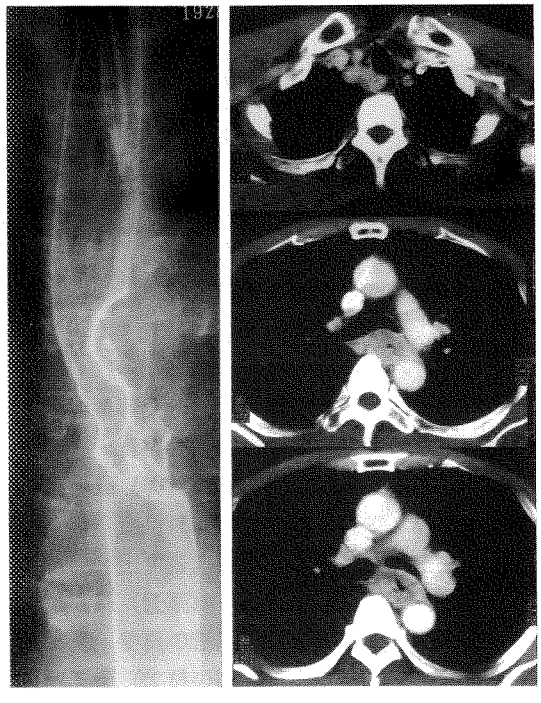

写真 3a　（問12）

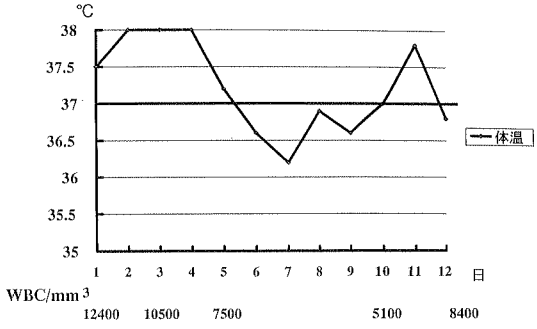

写真 3b　（問12）

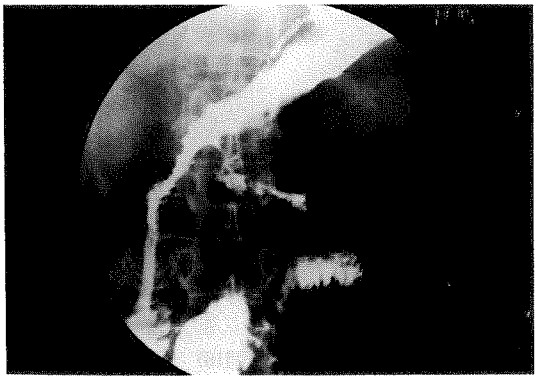

写真 4a　（問13）

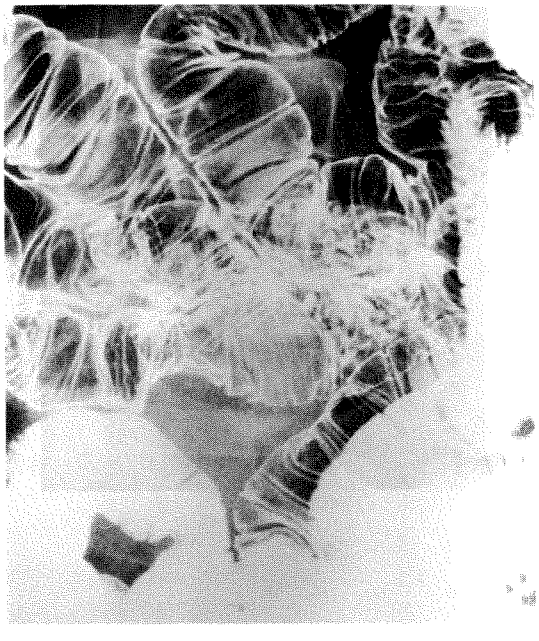

写真 4b　(問13)

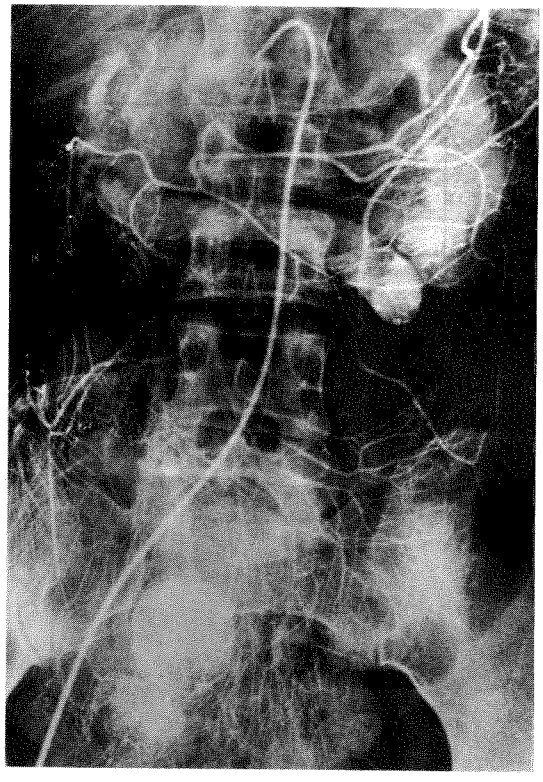

写真 6　(問20)

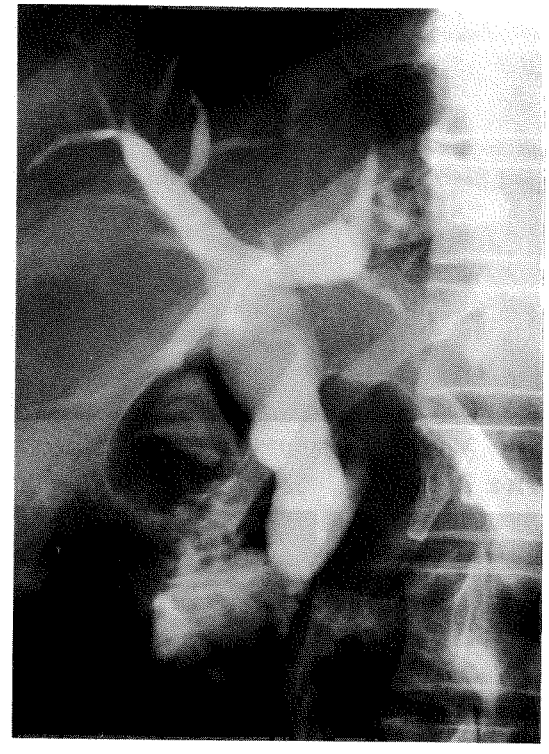
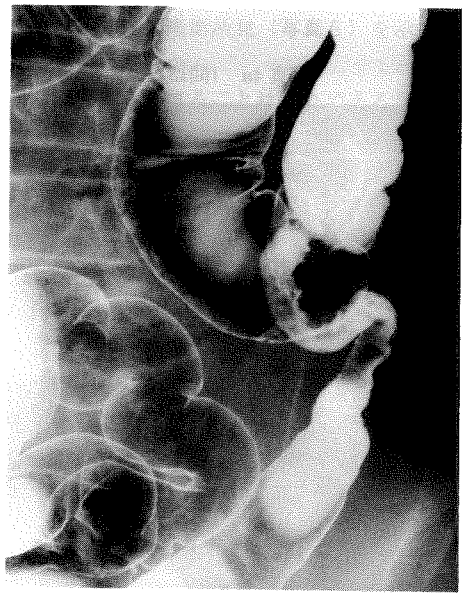
写真 5　(問16)