# 専門医筆記試験出題問題（第７回より抜粋）

1　創傷治癒について正しいのはどれか．

a　受傷直後より反応する主な細胞は線維芽細胞である．

b　線維芽細胞の増殖には血小板由来成長ホルモン（PDGF）が関与する．

c　瘢痕形成の主役はフィブロネクチンである．

d　関与する主なビタミンはＥである．

e　関与する主な微量元素はセレンである．

2　**誤っている**組合せはどれか．

a　食道癌――異型上皮

b　胃癌――胃黄色腫

c　膵癌――*K-ras* の codon 12 point mutation

d　肝癌――異型腺腫様過形成

e　遺伝性非腺腫性大腸癌（HNPCC）――若年性大腸癌

3　70歳の男性．肝硬変合併肝癌のため肝左葉切除を施行した．術後10時間で血糖値が720mg/dl となった．尿中ケトン体は陰性である．

５年前から糖尿病を指摘されていたが，術前のコントロールは良好で，術前日の空腹時血糖値は115 mg/dl であった．

この症例の病態ないし処置について正しいのはどれか．

(1)　まず，速効型インスリン0.1U/kg を one shot 静注する．

(2)　血液ガス分析で pH 7.35以下である．

(3)　輸液を1/2生理食塩水に変更する．

(4)　しばしば昏睡状態となる．

(5)　利尿が得られる前にカリウムを補給する．

a　(1), (2)　　b　(1), (5)　　c　(2), (3)

d　(3), (4)　　e　(4), (5)

4　30歳の男性．排便時の出血，肛門周囲皮膚の腫瘤形成，持続性疼痛と発熱を主訴として来院した．白血球 11,000．触診にて疼痛著明．

写真（**写真１**）より診断は次のうちどれか．

a　内痔核

b　裂肛

c　肛門周囲膿瘍

d　痔瘻

e　血栓性外痔核

5　食道造影（**写真 2a**）および胸部 CT（**写真 2b**）を示す．

正しいのはどれか．

a　Iu に限局した食道癌である．

b　肉眼分類上Ｉ型食道癌である．

c　大動脈直接浸潤が疑われる．

d　気管支鏡検査を行う必要がある．

e　胸膜播種を認める．

6　78歳の女性．嚥下障害を主訴に来院した．食道造影と内視鏡（**写真３**）を示す．

正しいのはどれか．

(1)　多発性食道癌がある．

(2)　表層拡大型食道癌がある．

(3)　中部食道に潰瘍がある．

(4)　Barrett 食道がある．

(5)　食道裂孔ヘルニアがある．

a　(1), (2), (3)　　b　(1), (2), (5)

c　(1), (4), (5)　　d　(2), (3), (4)

e　(3), (4), (5)

7　63歳の女性．生来健康であったが，上腹部不快感を主訴に来院した．胃内視鏡（**写真 4a**），上部消化管造影（**写真 4b**），腹部エックス線 CT スキャン（**写真 4c**）を示す．

最も考えられる疾患はどれか．

a　脂肪腫

b　血管腫

c　悪性リンパ腫

d　平滑筋肉腫

e　進行胃癌

8　吻合部潰瘍の成因について**関係ない**のはどれか．

(1)　His 角の消失

(2)　幽門洞遺残

(3)　Billroth II 法の輸入脚過長

(4) ガストリノーマに対する幽門側広範囲胃切除術
(5) Billroth I 法再建時の縫合法

a (1), (2)　b (1), (5)　c (2), (3)
d (3), (4)　e (4), (5)

9 60歳の男性．検診で異常を指摘され来院した．この患者の上部消化管造影（**写真5**）を示す．
この患者の疾患について正しいのはどれか．
(1) 病変は主に前壁側にある．
(2) 病変は陥凹成分が主体である．
(3) 内視鏡的粘膜切除術は根治術として妥当でない．
(4) 腹腔鏡下胃楔状切除術は根治術として妥当である．
(5) 食道への浸潤傾向が強い．

a (1), (2)　b (1), (5)　c (2), (3)
d (3), (4)　e (4), (5)

10 胃の手術について**誤っている**のはどれか．
(1) 全摘後の空腸間置の再建例では，吻合部は2か所となる．
(2) 癌浸潤が粘膜下層にとどまる症例では，第2群リンパ節の郭清は必要ない．
(3) 全摘後はビタミン**K**の非経口投与が必要である．
(4) 食道胃吻合による再建例では，逆流性食道炎が起こりやすい．
(5) 迷走神経本幹を切離すると胃の蠕動運動は低下する．

a (1), (2), (3)　b (1), (2), (5)
c (1), (4), (5)　d (2), (3), (4)
e (3), (4), (5)

11 56歳の男性．検診にて胃の異常を指摘された．切除胃（**写真 6a**），組織（**写真 6b, 6c**）を示す．
正しいのはどれか．
(1) 病変の大きさは，およそ3×3cmである．
(2) 襞の集中像がみられる．
(3) カルチノイドとの鑑別が必要である．
(4) 壁深達度はmである．
(5) INF$\gamma$である．

a (1), (2)　b (1), (5)　c (2), (3)
d (3), (4)　e (4), (5)

12 **誤っている**組合せはどれか．
a Gardner症候群 ―――― APC遺伝子変異
b 遺伝性非ポリポーシス大腸癌 ―― 子宮頸癌
c Cronkhite-Canada症候群 ―― 低蛋白血症
d Turcot症候群 ―――― 中枢神経系腫瘍
e カルチノイド症候群 ―― 5-HIAA

13 45歳の男性．直腸後壁，歯状線口側3cmに下縁を有する病変（20×20mm）を認め，経肛門的に局所切除術（腫瘍摘除術）を施行した．
今後の治療方針として適切なのはどれか．
(1) m癌で断端診断（－）であったので，経過観察を行う．
(2) sm癌（高度浸潤 sm3）であったので，閉鎖リンパ節郭清を伴う直腸切断術を行う．
(3) sm癌（中等度以上の浸潤 sm2～3）で断端浸潤陽性であったので，局所的に再切除を施行する．
(4) sm癌（中等度浸潤 sm2）であったので，自律神経温存直腸切除術を施行する．
(5) sm癌（軽微な浸潤 sm1）であったので，経過観察を行う．

a (1), (2), (3)　b (1), (2), (5)
c (1), (4), (5)　d (2), (3), (4)
e (3), (4), (5)

14 75歳の女性．昨日夕方より，左上腹部から左下腹部にかけて持続性の鈍痛を認め，今朝より下血を来したので来院した．注腸造影（**写真7**）を示す．
この疾患について正しいのはどれか．
(1) 好発部位は左半結腸である．
(2) 潰瘍の形態は輪状である．
(3) 血管造影では，動脈の閉塞が高率にみられる．
(4) ステロイドホルモン剤治療は無効である．
(5) 発症早期の狭窄は経過観察を行う．

a (1), (2), (3)　b (1), (2), (5)
c (1), (4), (5)　d (2), (3), (4)
e (3), (4), (5)

15 肝外門脈閉塞症で**誤っている**のはどれか．
a 幼児発症例がある．
b 肝機能障害は軽度である．
c 閉塞肝静脈圧は高値を示す．

d　肝門部に海綿状血管増生が認められる．
e　胆管造影で肝外胆管に異常所見がみられることが多い．

16　55歳の女性．重症筋無力症の診断で過去22年ステロイド治療を継続している．最近，右季肋部～心窩部痛，腰背部鈍痛を訴えるようになり当科受診となった．

肝 MRI では写真（**写真 8**）のような画像が得られた．肝動脈造影の late phase で，いわゆる綿花状陰影がみられた．

この肝内病変に関して正しいのはどれか．

(1)　MRI での $T_1$強調・低信号域，$T_2$強調・高信号域は本症の特徴的所見である．
(2)　大きさが増すにつれて自然破裂の頻度が指数関数的に高まる．
(3)　破裂症例を除けば本疾患に対する手術適応はない．
(4)　ステロイドは血管壁のコラーゲン代謝を阻害する．
(5)　経皮的肝動脈塞栓術は本症の治療法のひとつである．

a　(1), (2), (3)　　b　(1), (2), (5)
c　(1), (4), (5)　　d　(2), (3), (4)
e　(3), (4), (5)

17　41歳の男性．1か月前，黄疸出現し，当科に入院した．

血液生化学所見：総ビリルビン 9.8mg/dl，直接ビリルビン 6.3mg/dl，アルカリフォスファターゼ 2,102単位(100～340単位)，GOT 94単位，GPT 324単位，$\gamma$-GTP 1,260単位（0～40単位）

腹部 CT（**写真 9a**），超音波カラードップラー（**写真 9b**）を示す．

最も考えられる疾患はどれか．

a　肝細胞癌
b　血管腫
c　胆管細胞癌
d　胆嚢癌
e　肝嚢胞腺癌

18　29歳の女性．妊娠 8 か月にて黄疸が出現．出産後，黄疸は改善したが，腫瘤が増大した．CT(3-D CT) 検査（**写真10**）を示す．

いかなる病変，疾患を疑うべきか．

(1)　胆嚢水腫
(2)　粘液産生膵腫瘍
(3)　先天性胆道拡張症
(4)　膵管胆道合流異常
(5)　胆道癌

a　(1), (2), (3)　　b　(1), (2), (5)
c　(1), (4), (5)　　d　(2), (3), (4)
e　(3), (4), (5)

19　急性膵炎に関して正しいのはどれか．

(1)　低カルシウム血症を認めることが多い．
(2)　感染性膵壊死は外科的治療の適応である．
(3)　血清アミラーゼ値は病勢をよく反映する．
(4)　発症早期の低酸素血症は，過剰な輸液に起因していることが多い．
(5)　膵仮性嚢胞は自然消退することが多い．

a　(1), (2), (3)　　b　(1), (2), (5)
c　(1), (4), (5)　　d　(2), (3), (4)
e　(3), (4), (5)

20　68歳の男性．3 か月前から食欲不振と体重減少があり，1 週間前から黄疸と上腹部痛が出現した．右肋弓下に有痛性緊満性球状腫瘤を触知した．

入院時検査所見：赤血球 390万，白血球 7,900，血小板 9 万，総蛋白 6.2g/dl，アルブミン 3.2g/dl，総ビリルビン 6.0mg/dl，直接ビリルビン 4.2mg/dl，GOT 110単位，GPT 120単位，アルカリファスファターゼ 50単位(正常10以下)，CA19-9 112単位(正常37以下)．

腹部超音波エコー（**写真11a**）と腹部造影 CT（**写真11b**）を示す．

考えられる疾患はどれか．

(1)　胆嚢癌
(2)　胆嚢結石
(3)　肝膿瘍
(4)　総胆管結石
(5)　肝癌

a　(1), (2)　　b　(1), (5)　　c　(2), (3)
d　(3), (4)　　e　(4), (5)

写真１（問４）

写真 2a（問５）

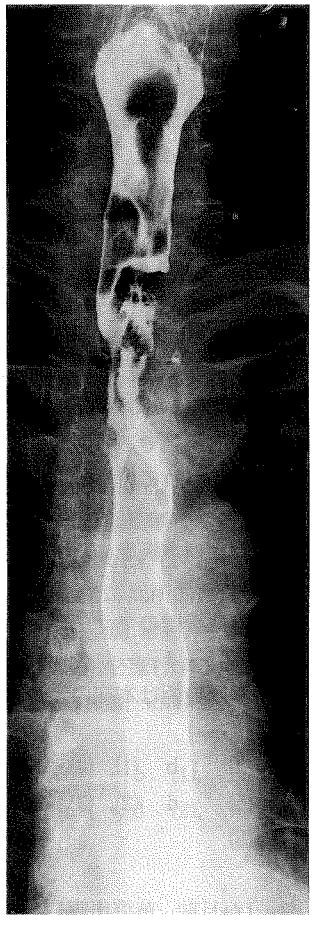

写真 2b（問５）

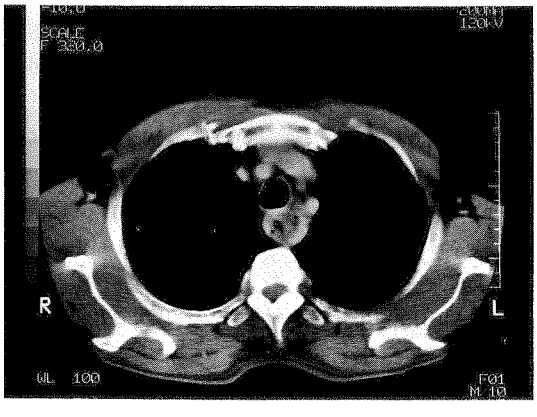

写真３（問６）

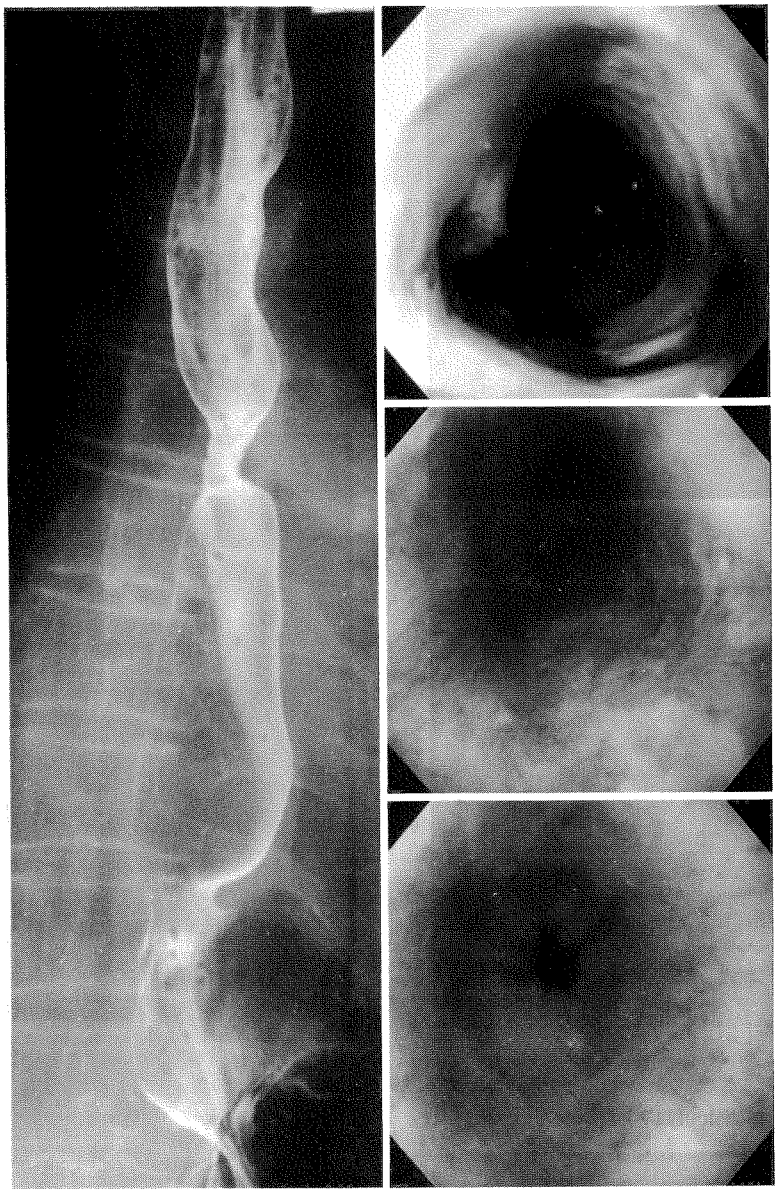

写真 4a（問 7）

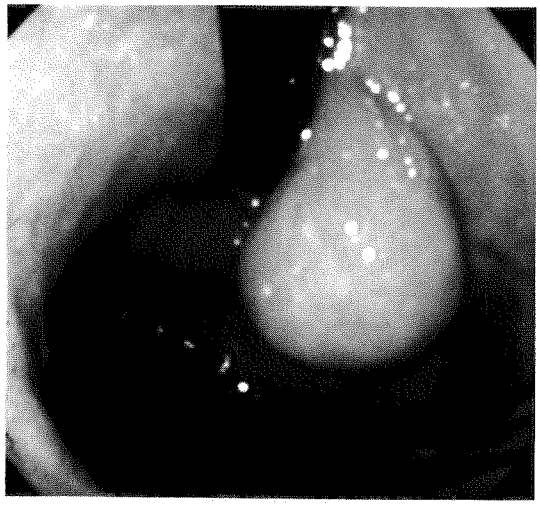

写真 4b（問 7）

写真 4c（問 7）

写真 5（問 9）

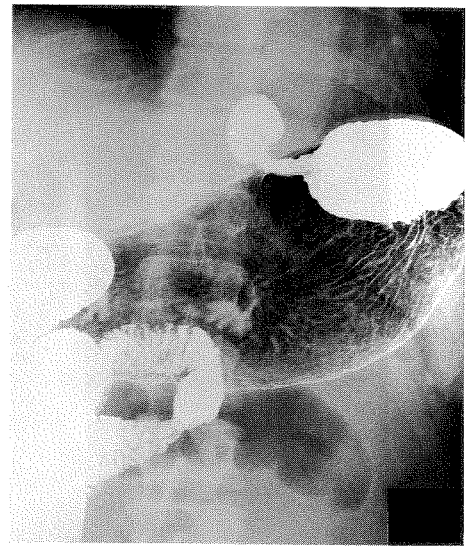

写真 6a（問11）




写真 6b（問11）

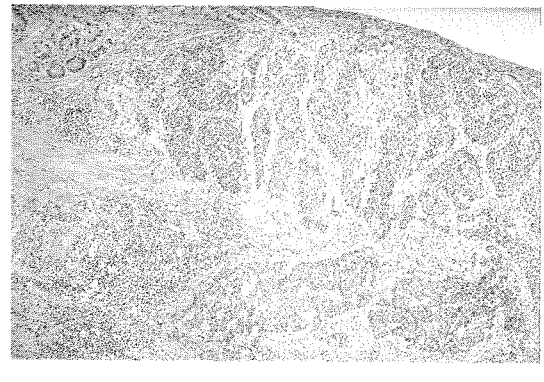

写真 6c（問11）

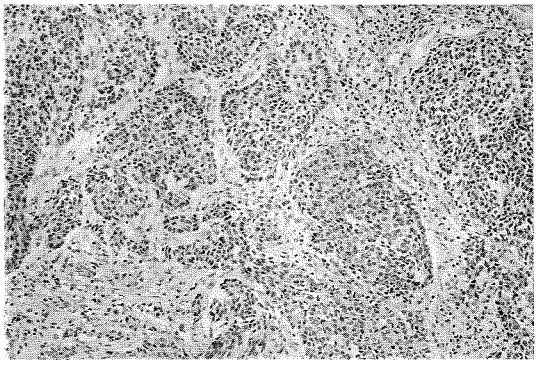

写真 7 （問14）

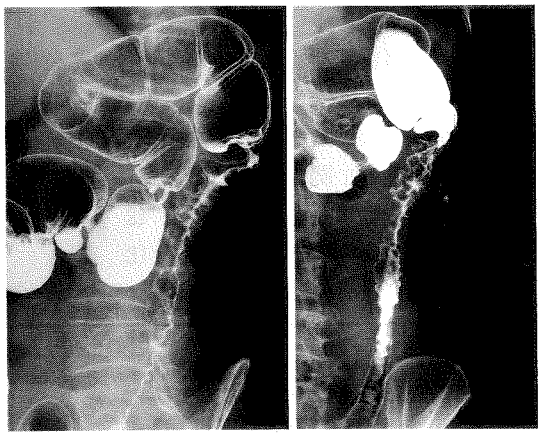

写真 8 （問16）

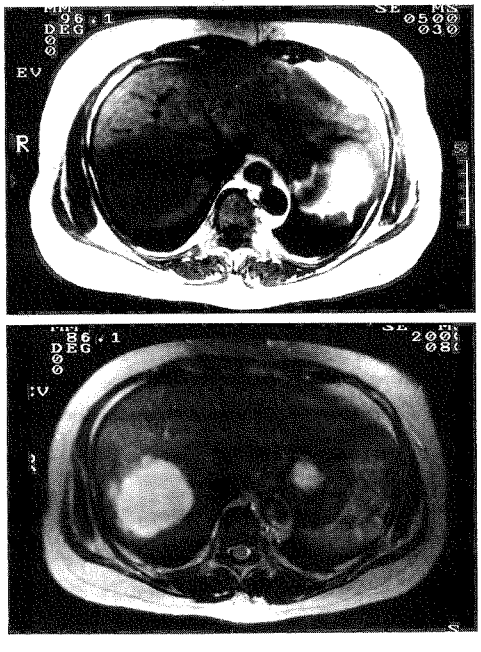


写真 9a（問17）

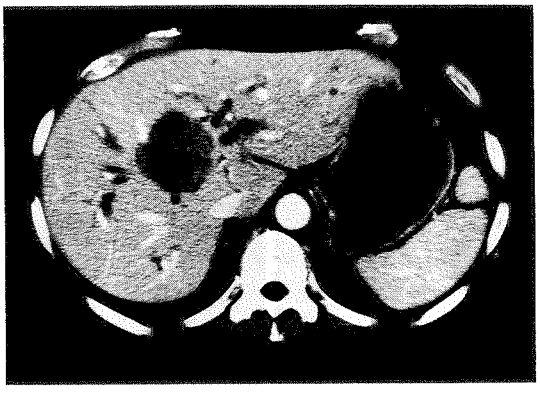

写真 9b（問17）

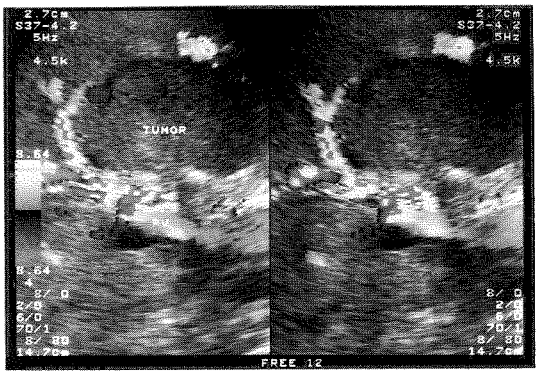


写真10（問18）

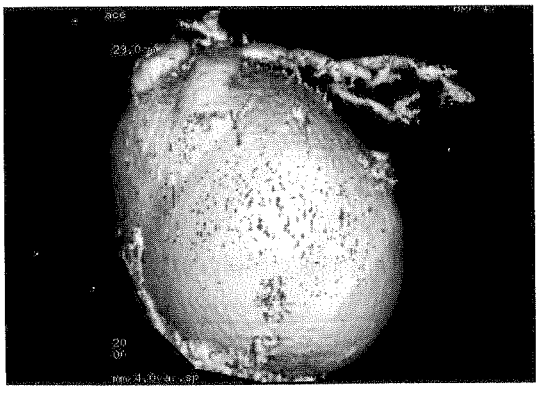

写真11a（問20）

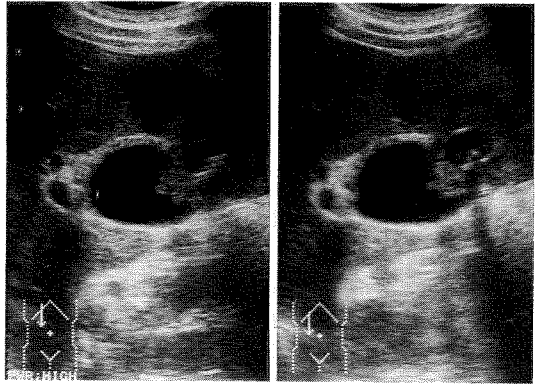

写真11b（問20）

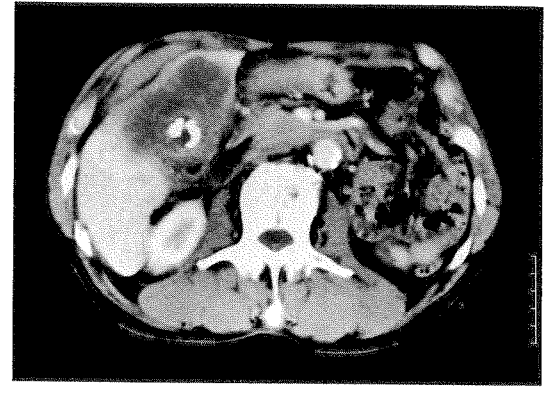

（写真１，３右，４，6a・b・c，9b は）カラー写真で出題